Studia Medyczne Akademii Świętokrzyskiej tom 6
Kielce 2007

Andrzej Błaszczyk
Oddział Wewnętrzny Wojewódzkiego Specjalistycznego
Szpitala Dziecięcego w Kielcach
Ordynator Oddziału: lek. med. A. Błaszczyk

KARDIOMIOPATIA RESTRYKCYJNA – OPIS PRZYPADKU CHOROBY U 6-LETNIEJ DZIEWCZYNKI

STRESZCZENIE

Kardiomiopatia restrykcyjna jest rzadką postacią o nieustalonej etiologii, złym rokowaniu, obserwowaną również u dzieci. Przedstawiono 4-letnią obserwację przebiegu choroby u 6-letniej w chwili rozpoznania dziewczynki oraz trudności w różnicowaniu kardiomiopatii i zaciskającego zapalenia osierdzia.

Słowa kluczowe: kardiomiopatia restrykcyjna.

SUMMARY

Restrictive cardiomyopathy is a rare, poorly understood form of cardiomyopathy with bad prognosis, presented also in children. The four years observation of the history of illness in a six-year-old girl at presentation and difficulties in differentiation with constrictive pericarditis are presented.

Key words: restrictive cardiomyopathy.

Według klasycznej definicji kardiomiopatie są chorobami mięśnia sercowego o nieznanej etiologii. Profesor John Goodwin na podstawie odrębności wynikających z zaburzeń morfologii i funkcji serca podzielił kardiomiopatie na trzy grupy: rozstrzeniowe (zastoinowe), przerostowe i restrykcyjne [1].

Kardiomiopatia restrykcyjna jest najrzadziej występującą i najmniej poznaną kardiomiopatią. Objawy kliniczne tej choroby podobne są do objawów zaciskającego zapalenia osierdzia i wynikają z utrudnienia napełniania komór w czasie rozkurczu. Jednak ograniczenie podatności rozkurczowej komory lub komór w przypadku kardiomiopatii restrykcyjnej wynika ze zmian w tkance mięśniowej lub/i we wsierdziu komory serca, a nie w osierdziu, jak ma to miejsce w zaciskającym zapaleniu osierdzia. W „czystej" postaci kardiomiopatii restrykcyjnej funkcja skurczowa komór pozostaje prawidłowa lub jest nieznacznie zaburzona.

Upośledzenie funkcji rozkurczowej komór, zaburzające prawidłowe relacje ciśnieniowo-objętościowe w czasie rozkurczu (niewielki przyrost objętości końcowo-rozkurczowej powoduje znaczny wzrost ciśnienia końcowo-rozkurczowego), było powodem nazywania kardiomiopatii restrykcyjnej „zespołem sztywnego serca" lub „nierozstrzeniową, nieprzerostową kardiomiopatią". Podkreślano, że przyczyną

zmniejszenia podatności rozkurczowej komór jest zwiększona „wewnętrzna" sztywność mięśniówki komór, która nie wynika ze zwiększenia jej masy, jak ma to miejsce w przypadku kardiomiopatii przerostowej [2].

Wszystkie typy kardiomiopatii zaobserwowano również w wieku dziecięcym, choć są rzadko występującym schorzeniem. Przeprowadzone w Zagrzebiu badania wskazują, że posługując się kryteriami WHO (Task Force on Cardiomyopathies) kardiomiopatie można rozpoznać u ok. 38 na 10 tys. pacjentów badanych w dziecięcej poradni kardiologicznej; kardiomiopatia restrykcyjna stanowiła 4,8% wszystkich kardiomiopatii w tej grupie badanych [3].

Przeprowadzone w Australii retrospektywne badanie epidemiologiczne, obejmujące wszystkie nowe przypadki pierwotnej kardiomiopatii rozpoznane u dzieci w wieku poniżej 10 r. ż., w okresie pomiędzy rokiem 1987 a 1996, wskazują, że ryzyko zachorowania wynosi 1,24 na 100 tys. dzieci rocznie, a kardiomiopatia restrykcyjna stanowi 2,5% wszystkich kardiomiopatii w tej grupie wiekowej [4].

Historia naturalna kardiomiopatii restrykcyjnej nie jest jednoznacznie opisana, przede wszystkim ze względu na rzadkość występowania i niejednorodność tej postaci kardiomiopatii, której etiologia pozostaje nadal nieznana. Wgląd w przebieg choroby może dawać badanie przeprowadzone w Dziale Kardiologii Szpitala Dziecięcego w Pittsburgu (Pensylwania – USA), gdzie analizie poddano ponad 68 tys. pacjentów urodzonych pomiędzy 1970 a 2002 r. Wyodrębniono 21 pacjentów z kardiomiopatią restrykcyjną, wśród których nieznacznie przeważali chłopcy (57%). Średni wiek, w którym wystąpiły objawy choroby, to niespełna 4 lata (3,8), a niemal połowa badanych prezentowała objawy zastoinowej niewydolności krążenia. Badanie echokardiograficzne wykonane u większości pacjentów badanych (86%) wykazywało charakterystyczne, znaczne powiększenie obu przedsionków, przy braku cech przerostu mięśniówki lewej komory, co pozwalało wykluczyć kardiomiopatię przerostową. Badanie histologiczne przeprowadzone u 52% chorych prezentowało różnego stopnia zwłóknienie wsierdzia i podścieliska, a także łagodny przerost miocytów. Prawdopodobieństwo przeżycia 1 roku, 5 i 10 lat wynosiło odpowiednio 80,5%, 39% i 20%. Nie znaleziono korelacji między płcią, wiekiem, w którym rozpoznano chorobę, obecnością lub brakiem objawów niewydolności krążenia w czasie rozpoznania, a przebiegiem klinicznym. Ponieważ brak jest skutecznego leczenia farmakologicznego choroby i większość chorych nie przeżywa dłużej niż 2-5 lat od chwili ustalenia rozpoznania, zasadną wydaje się tendencja do wczesnej kwalifikacji do przeszczepu serca. Z drugiej strony ok. 15% pacjentów przeżywa znacznie dłużej, powyżej 10 lat od rozpoznania, podczas gdy tak długo przeżywa tylko połowa pacjentów po przeszczepie serca [5]. Pamiętać należy jednak, że u pacjentów z kardiomiopatią restrykcyjną narasta opór łożyska naczyniowego płuc, a utrwalone nadciśnienie płucne stanowi przeciwwskazanie do przeszczepu serca (teoretyczną możliwością leczenia pozostaje przeszczep serca i płuca).

Wielu autorów prezentuje pogląd, że większość dzieci z kardiomiopatią restrykcyjną powinno otrzymać przeszczep serca w ciągu 4 lat od rozpoznania choroby. Istot-

nym czynnikiem przyspieszającym decyzję o przeszczepie jest narastanie oporu łożyska naczyniowego płuc, które powinno być monitorowane, ponieważ nie ustalono żadnych czynników ryzyka rozwoju nadciśnienia płucnego w kardiomiopatii restrykcyjnej, a utrwalone nadciśnienie płucne dyskwalifikuje nawet 40% dzieci z tą chorobą jako kandydatów do przeszczepu serca [6-8].

OPIS PRZYPADKU

Dziewczynka A. B. urodzona 25.09.1995 r., z C.I, P.I prawidłowego, siłami natury, z wagą urodzeniową 2950 g, rodziców zdrowych, ze środowiska wiejskiego; według zapisów w karcie zdrowia dziecka, prowadzonej w ośrodku zdrowia, rozwijała się w okresie niemowlęctwa prawidłowo. Zapis badania bilansowego 2-latków poza nieznacznym niedoborem wzrostu (25 centyli) i wagi nie wskazuje na odchylenia od stanu prawidłowego. W wieku 3 lat dziewczynka była po raz pierwszy hospitalizowana w oddziale dziecięcym szpitala rejonowego, dokąd została skierowana z rozpoznaniem nieżytu żołądka i niedokrwistości. Stwierdzono wówczas szmer nad sercem o głośności 3/6 w skali Levine'a, radiologicznie powiększenie sylwetki serca, zwłaszcza w zakresie przedsionków przy prawidłowym rysunku naczyniowym płuc; cechy przeciążenia obu przedsionków i komory prawej w zapisie EKG. Potwierdzono niedokrwistość niedobarwliwą (Ht – 32, Hb – 9,2 g%) z niskim poziomem żelaza (27 µg%). Stwierdzono również objawy wrodzonego zwichnięcia lewego stawu biodrowego ze skróceniem kończyny dolnej lewej o ok. 5 cm; po konsultacji ortopedycznej zalecono jak najszybsze zgłoszenie się z dzieckiem na leczenie do oddziału chirurgii Wojewódzkiego Specjalistycznego Szpitala Dziecięcego (WSSzD) w Kielcach. Podejrzewając wrodzoną wadę serca pod postacią zwężenia tętnicy płucnej, zalecono także kontrolę w poradni kardiologicznej. Dalsze zapisy w karcie zdrowia dziecka wskazują na pogarszającą się opiekę domową nad dziewczynką, co po latach skutkowało ograniczeniem władzy rodzicielskiej i umieszczeniem dziecka wraz z rodzeństwem ze względów społecznych w domu dziecka. Do czasu pierwszej hospitalizacji w Oddziale Wewnętrznym WSSzD w Kielcach, która miała miejsce w okresie 12.02.-08.03.2002 r., u dziewczynki nie przeprowadzono diagnostyki kardiologicznej. Do oddziału została skierowana w wieku 6 lat z powodu hepatomegalii. Przy przyjęciu stan ogólny określono jako niepokojący, stwierdzono duszność spoczynkową, bladość powłok skórnych z odcieniem siniczym, objawy zastoju obwodowego z wypełnieniem żył szyjnych i powierzchownych powłok brzusznych, hepatosplenomegalię (twarda wątroba sięgająca talerza biodrowego), powiększenie brzucha z objawami wodobrzusza, zniekształcenie klatki piersiowej w postaci „garbu sercowego", miarową czynność serca ok. 90/min bez wyraźnego szmeru, prawidłowy szmer pęcherzykowy nad polami płucnymi, ropny wyciek z ucha lewego z objawami nieżytu nosogardzieli, zwichnięcie lewego stawu biodrowego ze skróceniem kończyny dolnej lewej, rozległą próchnicę zębów, niedobór ciężaru ciała i wzrostu. Radiologicznie stwierdzono

znaczne powiększenie sylwetki serca przy prawidłowym rysunku naczyniowym płuc. W zapisie EKG prawogram, rytm zatokowy o częstości ok. 88/min, PQ = 0,12 s, QT = 0,39 s, cechy znacznego stopnia przerostu obu przedsionków, voltaż P > R, brak progresji R w odprowadzeniach V2-V5, równoważne R/S w V6, niskonapięciowe zespoły komorowe. Badaniem echokardiograficznym 2D-D (aparatem Hewlet-Packard Sonos 1000) stwierdzono prawidłowe połączenia żylno-przedsionkowe, przedsionkowo-komorowe i komorowo-tętnicze, szczelne przegrody serca, prawidłową morfologię zastawek, znaczne powiększenie przedsionków i żył systemowych (RA 5,2x5,7 cm, LA 4,1x5,6 cm, LAD/A_o > 2,1), prawidłowe wymiary i kurczliwość lewej komory (LV – 2,9/1,7 cm, %SF = 40, %EF = 72, IVS-0,4 cm, LVPW – 0,5 cm), niedomykalność zastawki trójdzielnej II stopnia z maksymalnym gradientem RV/RA ok. 36 mm Hg, śladową niedomykalność zastawki mitralnej, prawidłową prędkość przepływu przez obie zastawki, prawidłowe wymiary i przepływy w dużych tętnicach (MPA – 1,6 cm, V_{max} – 0,8 m/s, AT – 140 m/s, A_o – 1,5 cm, V_{max} – 1,1 m/s), wzmożone echo osierdzia, bez obecności płynu, upośledzoną funkcję rozkurczową komór (ryc. 1 i 2). Ciśnienie tętnicze krwi było prawidłowe (105/80, 115/65 mm/Hg) i nie wykazywało zależnych od fazy oddechu współpracującego dziecka zmienności, odpowiadającej „tętnu paradoksalnemu". Badaniem ultrasonograficznym jamy brzusznej potwierdzono znaczne powiększenie wątroby i śledziony oraz obecność wolnego płynu w jamie otrzewnowej, a badaniem radiologicznym wysokie zwichnięcie w stawie biodrowym lewym, z dysplastyczną panewką i koślawym nastawieniem prawej kości biodrowej. Badania laboratoryjne nie wskazywały na czynny proces zapalny serca i wątroby oraz schorzenia układowe (OB – 21/50, CKMB – 37,2 U/l, CRP – ujemny, AlAT – 20 U/l, AspAT – 41 U/l, GGTP – 81 U/l, bilirubina całk. – 1,1mg%, bezp. – 0,37mg%, HbsAg – ujemny, seromukoid – 100 mg%, morfologia krwi, pełny jonogram, poziom ciał azotowych, glukozy, &1-antytrypsyny, amylazy, układ krzepnięcia, gazometria, badanie ogólne moczu były prawidłowe). Proteinogram wykazywał podwyższony poziom gammaglobulin (22,3% przy białku całk. 7,6 g%), a rozdział immunoglobulin podwyższenie poziomów frakcji IgA (3,38 g/l), IgG (18,0 g/l) oraz IgE (141,2 IU/ml). Na podstawie obrazu echokardiograficznego, zapisu EKG i objawów klinicznych niewydolności serca u dziecka z zachowaną czynnością skurczową i niepogrubiałą mięśniówką lewej komory, postawiono rozpoznanie kardiomiopatii restrykcyjnej. Ze względu na złożony obraz kliniczny, niedobór masy ciała i wzrostu wykonano badania w kierunku mukowiscydozy, zespołu trzewnego, chorób pasożytniczych, a także test metaboliczny (wyniki prawidłowe), oraz badanie tomograficzne klatki piersiowej i jamy brzusznej, które nie przemawiało za zmianami naciekowymi w przebiegu ewentualnej choroby układowej. W posiewach krwi nie stwierdzono wzrostu drobnoustrojów, a z kolejnego posiewu wymazu z ucha wyhodowano metycylinooporny szczep gronkowca koagulazoujemnego. U pacjentki prowadzono leczenie antybiotykami ropnego zapalenia ucha w konsultacji z laryngologiem oraz objawowe leczenie niewydolności krążenia (furosemid, potas, spironolacton). Po wyleczeniu zapalenia ucha, uzyskaniu prawidłowego posiewu i stabilizacji układu krąże-

nia, przewieziono dziewczynkę do Kliniki Kardiologii Centrum Zdrowia Dziecka celem weryfikacji rozpoznania kardiomiopatii restrykcyjnej i ustalenia planu dalszego leczenia. W czasie ponad 2-miesięcznego pobytu w CZD (08.03.-21.05.2002) wykonano obok badań nieinwazyjnych: cewnikowanie serca, angiokardiografię i biopsję endomiokardialną prawej komory. Stwierdzono znaczne powiększenie prawego przedsionka, zmniejszenie pojemności prawej komory z jej skurczową obliteracją części napływowej i koniuszkowej, niedomykalność zastawki trójdzielnej, zmniejszenie pojemności późnorozkurczowej lewej komory do 29 ml z frakcją wyrzutową 80% (CO = 1,8 $l/m^2/min$, CI = 2,64 $l/m^2/min$). Droga odpływu prawej komory, pień płucny, tętnice płucne i ich odgałęzienia były prawidłowe, podobnie jak łuk aorty, odejście naczyń dogłowowych i wieńcowych. Ciśnienie w prawym przedsionku wynosiło 14/10/10 mm Hg, w prawej komorze 36/5/15 mm Hg, w pniu płucnym 30/14/20 mm Hg, średnie ciśnienie zaklinowania w kapilarach płucnych 20 mm Hg, w lewej komorze 80/10/25 mm Hg, w aorcie 85/56/73 mm Hg, przy saturacji aortalnej w trakcie badania 96% HbO_2. Badaniem histologicznym bioptatu mięśnia sercowego stwierdzono niewielkie włóknienie, bez zmian zapalnych z następującą immunomorfologią: CD3, CD4, CD22 – ujemne, CD31 – norma, ICAM+, CD68 – ok. 8-10 komórek dodatnich. Rozszerzone badania obrazowe, laboratoryjne i konsultacyjne nie dały podstaw do rozpoznania choroby metabolicznej, rozrostowej czy zakażenia florą atypową. Badanie spirometryczne wykazało nieznaczne podwyższenie oporu dróg oddechowych, niewymagające leczenia. Prowadzono leczenie objawowe niewydolności krążenia (Furosemid, Spironolacton, potas), przeprowadzono sanację jamy ustnej w znieczuleniu ogólnym. Przypadek choroby dziewczynki był prezentowany na „kominku" kardiologiczno-kardiochirurgicznym w dniu 13.05.2002 r. Z uwagi na potwierdzone rozpoznanie kardiomiopatii restrykcyjnej skierowano dziewczynkę do konsultacji w Śląskim Centrum Chorób Serca w Zabrzu celem kwalifikacji do przeszczepu serca (przesłanie dokumentacji), o wyniku której rodzice mieli zostać powiadomieni listownie. Dziewczynkę wypisano do domu z zaleceniem dalszej opieki pediatrycznej i kardiologicznej w rejonie. Przez ponad półtora roku utrzymywał się stabilny stan dziecka; w tym czasie (27.07-23.09.2002) była leczona w Oddziale Intensywnej Terapii Chirurgicznej i w Oddziale Chirurgii „B" WSSzD w Kielcach z powodu oparzenia termicznego pośladków, kończyn dolnych i przedramienia lewego (ok. 10% powierzchni ciała, II/III stopień) – nie zaobserwowano destabilizacji układu krążenia. Do Oddziału Wewnętrznego WSSzD została przyjęta ponownie w lutym 2004 r. w stanie ogólnym ciężkim z powodu nasilenia niewydolności krążenia w przebiegu infekcji układu oddechowego; wymagała intensywnego leczenia, zwiększenia dawek dotychczas stosowanych leków moczopędnych, dodano enalapril i leczenie przeciwkrzepliwe (Acard). Wykonane badanie echokardiograficzne wykazało, poza wcześniej obserwowanymi odchyleniami, pogrubienie mięśniówki lewej komory powyżej normy i wymiary lewej komory poniżej normy (LV – 2,6/1,3; IVS – 0,9; LVPW – 0,8; %SF – 51). Zaplanowano wtedy również ponowną konsultację kardiologiczno-kardiochirurgiczną. W okresie dalszych 2 lat dziewczynka była ponad 20-krotnie hospi-

talizowana, głównie z powodu zaostrzeń niewydolności krążenia w czasie infekcji. Od maja 2004 r. wprowadzono do leczenia Carvedilol w stopniowo zwiększanych (w ciągu miesięcy) dawkach (od 0,075 mg/kg/d do 0,4 mg/kg/d), przy dobrej tolerancji leku, braku spadków ciśnienia tętniczego krwi i zaburzeń rytmu serca. Od 28.02 do 14.04.2005 r. dziewczynka była hospitalizowana w Klinice Wrodzonych Wad Serca i Kardiologii Dziecięcej Śląskiego Centrum Chorób Serca w Zabrzu celem kontrolnej diagnostyki układu krążenia i ustalenia dalszego postępowania terapeutycznego. Na podstawie wykonanych badań nieinwazyjnych i przezprzełykowego badania echokardiograficznego rozpoznano, oprócz restrykcji obu komór serca, również cechy konstrykcji osierdzia i po konsultacji kardiologiczno-kardiochirurgicznej w dniu 02.03.2005 r. zakwalifikowano dziecko do operacji kardiochirurgicznej usunięcia worka osierdziowego. Operację wykonano 22.03.2005 r.: przecięto worek osierdziowy, ewakuowano umiarkowaną ilość płynu pobierając go do badania bakteriologicznego, stwierdzono ogromny przerost uszka prawego przedsionka przykrywającego duże naczynia, pobrano wycinek uszka do badania histopatologicznego i wykonano fenestrację worka osierdziowego do prawej jamy opłucnowej. Zabieg opisano jako: toracothomia explorativa, pericardiotomia, fenestratio pericardii ad pleuram dex. Wynik badania histopatologicznego z 31.03.2005 r.: włókniejąca i szkliwiejąca tkanka, ogniskowy limfocytarny naciek zapalny, brak cech zapalenia swoistego. W okresie pooperacyjnym u dziecka wymagającego przedłużonej antybiotykoterapii z powodu infekcji, obserwowano nasilenie się objawów niewydolności krążenia. Po kolejnej konsultacji kardiologiczno-kardiochirurgicznej zdyskwalifikowano dziewczynkę jako kandydata do przeszczepu serca i przekazano w dniu 14.04.2005 r. do Oddziału Wewnętrznego WSSzD w Kielcach. W drugiej połowie 2005 r. dziewczynka 6-krotnie była hospitalizowana w okresach zaostrzeń w Oddziale Wewnętrznym WSSzD; w tym czasie przebywała w Domu Dziecka, gdzie miała zapewnioną stałą opiekę lekarską i pielęgniarską i korzystała z separatora tlenu. Od lipca 2005 r. w zapisach EKG, oprócz stale obecnych cech przerostu obu przedsionków i przeciążenia komory prawej, obserwowano zmienne, ale nasilające się zaburzenia okresu repolaryzacji w postaci odwrócenia załamka T i obniżenia odcinka ST najgłębszego w odprowadzeniach lewokomorowych (ryc. 3). Od października 2005 r. zaczęły występować okresowe bóle w klatce piersiowej; jednorazowo na początku grudnia 2005 r. obserwowano krótkotrwały epizod częstoskurczu przedsionkowego ze zmiennym blokiem przedsionkowo-komorowym, którego nie zarejestrowano w trakcie 24-godz. zapisu EKG metodą Holtera. Po raz ostatni przyjęto dziewczynkę do WSSzD 10.12.2005 r. w stanie bardzo ciężkim, z nasilonymi objawami niewydolności krążenia i zastoju płucnego; w czwartej dobie została przeniesiona do Oddziału Intensywnej Terapii Pediatrycznej z powodu bradykardii (HR = 38-40/min) w mechanizmie zahamowania zatokowego z wolnym zastępczym rytmem węzłowym, co nasiliło objawy zespołu małego rzutu. Podawanie atropiny w dawkach frakcjonowanych nie spowodowało istotnego przyspieszenia czynności serca, obserwowano objawy uboczne w postaci niepokoju, stanów lękowych, zawrotów głowy, obok rozszerzenia źrenic i suchości śluzówek.

Dnia 15 grudnia 2005 r. o godz. 4.55 wystąpiło zatrzymanie krążenia, po półgodzinnej reanimacji powróciła czynność serca o częstości od 20 do 40/min i wydolny oddech. O godz. 6.50 ponownie doszło do zatrzymania czynności serca i oddechu – stwierdzono zgon. Badania anatomopatologicznego nie przeprowadzono – dziecko zostało zwolnione z sekcji.

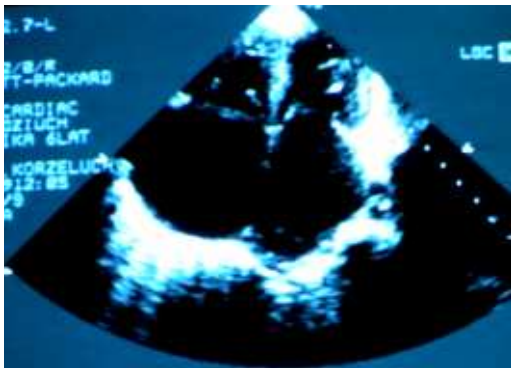

Ryc. 1. Obraz 2 D-D – znacznego stopnia powiększenie obu przedsionków

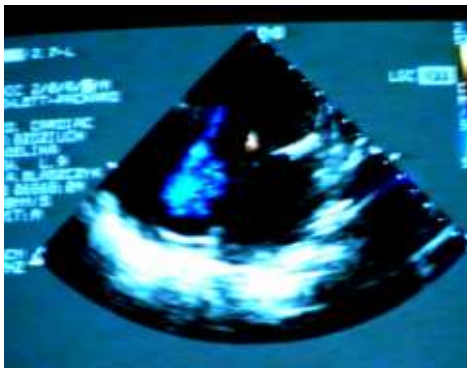

Ryc. 2. Obraz 2 D-D – fala niedomykalności zastawki trójdzielnej

Ryc. 3. Zapis EKG – znacznego stopnia przerost obu przedsionków, prawej komory, uogólnione zaburzenia okresu repolaryzacji

OMÓWIENIE

Przedstawiony przypadek kardiomiopatii restrykcyjnej jest jedynym w materiale WSSzD w Kielcach w okresie ostatnich 10 lat, kiedy możliwa była diagnostyka echokardiograficzna 2D-D. Należy uznać na podstawie dostępnej dokumentacji, że dziecko prezentowało objawy choroby już w wieku 3 lat, kiedy to w czasie pierwszej hospitalizacji stwierdzono radiologicznie powiększenie sylwetki serca w zakresie przedsionków, a zapis EKG również wskazywał na ich przerost. Wysłuchiwany wówczas szmer skurczowy był zapewne spowodowany niedomykalnością zastawek przedsionkowo-komorowych, a nasilony – znacznego stopnia niedokrwistością. Zaniedbania ze strony rodziców spowodowały opóźnienie rozpoznania choroby o 3 lata, co zapewne nie miało decydującego wpływu na dalszy jej przebieg. Zapewne patologiczna rodzina dziewczynki była niewątpliwie czynnikiem decydującym przy dyskwalifikacji do przeszczepu serca. Wiek prezentacji objawów choroby zgodny jest z podawanym w przedstawionym piśmiennictwie, natomiast czas przeżycia (7 lat) był dłuższy od średniego obserwowanego. Jakich trudności diagnostycznych może nastręczać różnicowanie komponenty restrykcyjnej mięśniówki komór serca i komponenty konstrykcyjnej osierdzia w upośledzeniu napełniania rozkurczowego komór, ilustruje fakt, że w referencyjnym ośrodku kardiologicznym rozstrzygnięcie przyniosła dopiero torakotomia zwiadowcza. W ostatnim półroczu życia dziewczynki obserwowano narastanie grubości mięśniówki lewej komory, co wyprzedzało pojawienie się cech niedokrwienia mięśnia sercowego w zapisach EKG. Pojawienie się bólów w klatce piersiowej, będących skutkiem niedotlenienia mięśnia sercowego, było zwiastunem schyłkowego okresu choroby. Potwierdzają to też obserwacje o niejednorodności postaci kardiomiopatii restrykcyjnej i rzadkim występowaniu jej „czystej" formy, zwłaszcza w późniejszym okresie choroby. Należy również podkreślić fakt niewystępowania istotnych zaburzeń rytmu serca przez cały czas choroby, poza ostatnimi kilkunastoma godzinami życia, kiedy dominowała bradykardia będąca rytmem „umierającego serca".

Przedstawiony przypadek zasługuje na uwagę ze względu na rzadkość występowania, trudności diagnostyczne i terapeutyczne. Kardiomiopatia restrykcyjna nadal pozostaje chorobą mało poznaną, o nieustalonej etiologii, nieskutecznym leczeniu zachowawczym, gdzie jedyną nadzieją na przedłużenie życia, przynajmniej dla części pacjentów, może był przeszczep serca.

PIŚMIENNICTWO

[1] Goodwin J. F.: Treatment of Cardiomyopathies. Am J. Cardiol. 1973; 32: 341-351.
[2] Brandenburg R. O.: Cardiology Fundamentals and Practice. Printed in United State of America 1987.

[3] Macic I., Jelasic D., Saric D. et al.: Diagnostic value of myocardial biopsy in the diagnostic algorithm in cardiomyopathies in children. Lijec Vjesn 2004; 126(9-10): 227-234.
[4] Nugent A. W., Daubeney P. E., Chondros P. et al.: The epidemiology of childhood cardiomyopathy in Australia. N. Engel. J. Med. 2003; 348(17): 1639-1646.
[5] Russo L. M., Webber S. A.: Idiopathic restrictive cardiomyopathy in children. Heart 2005; 91: 1199-1202.
[6] Fenton M. J., Chubb H., McMahon A. M. et al.: Heart and heart-lung transplantation for idiopathic restrictive cardiomyopathy in children. Heart 2006; 92(1): 85-89.
[7] Kimberling H. T., Balzer D. T., Hirsh R. et al.: Cardiac transplantation for pediatric restrictive cardiomyopathy: presentation, evaluation, and short-term outcome. J. Heart Lung Transplan. 2002; 21(4): 455-459.
[8] Weller R. J., Weintraub R., Addonizio L. J. et al.: Outcome of idiopathic restrictive cardiomyopathy in children. Am J. Cardiol. 2002; 90(5): 501-506.